SESIÓN CLINICOPATOLÓGICA A-23-09
Miércoles 03 de abril 2024

COORDINADOR: DR. MARIO JAVIER PEÑA GARCÍA
RADIÓLOGO: DRA. DULCE JUDITH ALMANZA ARANDA
DISCUSOR: DRA. ALEXA MONSERRAT TREVIÑO TERRATZ R-V URGENCIAS
PATÓLOGO: DR. PEDRO FRANCISCO VALENCIA MAYORAL
RESUMEN: DRA. DAFNE CASTILLO SANTIAGO R-II PEDIATRÍA

MASCULINO DE 2 AÑOS 5 MESES DE EDAD AL INGRESO, PROCEDENTE DEL ESTADO DE BAJA CALIFORNIA, CON ÚLTIMA HOSPITALIZACIÓN DE 23 DÍAS.

MOTIVO DE CONSULTA: Fístula traqueoesofágica secundaria a ingesta de pila de botón, divertículo esofágico y estenosis esofágica del 20%.

ANTECEDENTES HEREDOFAMILIARES: Mamá de 28 años, separada, ama de casa, preparatoria incompleta, cristiana, negó enfermedades crónico-degenerativas, alcoholismo, tabaquismo y toxicomanías, aparentemente sana, hemotipo A+. Papá de 32 años, separado, carrera técnica completa, cristiano, negó enfermedades crónico-degenerativas, alcoholismo, tabaquismo y toxicomanías, aparentemente sano, hemotipo desconocido. Dos hermanos, de 9 y 4 años, aparentemente sanos.

ANTECEDENTES NO PATOLÓGICOS: Originario de Sonora y residente del Estado de Baja California, habitan en casa rentada, con todos los servicios de urbanización, cohabita con 3 personas en 2 cuartos, conviven con animales; baño, cambio de ropa interior y exterior diarios. **ALIMENTACIÓN:** Lactancia materna exclusiva durante 6 meses, inició alimentación complementaria con verduras a los 6 meses, a los 12 meses se integró a la dieta familiar. **DESARROLLO PSICOMOTOR:** Sostén cefálico 2 meses, sedestación con apoyo 5 meses, sin apoyo 7 meses, bipedestación 9 meses, deambulación 12 meses; sonrisa social 1 mes, balbuceo 5 meses, monosílabos 15 meses, palabra completas al año 9 meses, sin control de esfínteres. **INMUNIZACIONES:** Vacunación completa, no mostró cartilla.

ANTECEDENTES PERINATALES Y PATOLÓGICOS: Producto de la gesta tres, mamá de 26 años al momento del embarazo, acudió a siete consultas prenatales, siete USG reportados como normales, ingesta de hierro y ácido fólico desde la percepción hasta la finalización del embarazo, prueba de VIH y VDRL no reactivos. Se aplicó toxoide tetánico y vacuna contra influenza, negó infecciones genitourinarias, enfermedades hipertensivas del embarazo y diabetes gestacional. Nacido a las 39 SDG por cesárea, secundario a circular de cordón, respiró y lloró al nacer, APGAR 8/9, Silverman Anderson 0, no requirió maniobras avanzadas de reanimación, peso 3.850 Kg y talla 55 cm, egresó binomio sin complicaciones a las 24 horas, se aplicó vacuna BCG y hepatitis, tamiz metabólico y auditivo normales.

Mayo 2022 Extra HIMFG: Ingesta de pila de botón, no presenciado por familiar. Endoscopia y extracción de cuerpo extraño tipo pila de botón.
01.06.22 Extra HIMFG: OP gastrostomía, se desconoce técnica y hallazgos. Requirió un concentrado eritrocitario durante su hospitalización, sin complicaciones, sin reacciones adversas.
26.04.23 CIRUGÍA DE TÓRAX Y ENDOSCOPIA: Fístula traqueoesofágica de aproximadamente un anillo de longitud a 3 anillos de la carina, se corroboró la misma con paso de agua a presión desde el esófago con salida a través de la tráquea. Se realizó panendoscopia observando estenosis de aproximadamente 20% de la luz esofágica, el trayecto estaba lateralizado, sin otras lesiones.

PADECIMIENTO ACTUAL 15.05.23 CIRUGÍA GENERAL 17:05 HORAS:
Ingresó para abordaje quirúrgico con cierre de fístula traqueoesofágica con circulación extracorpórea.

EXPLORACIÓN FÍSICA:

Peso	Talla	FC	FR	TA	Temperatura	Llenado Capilar	Sat O_2
12.3 Kg	86 cm	140/min	26/min	117/64 mmHg	36°C	2 segundos	93 %

Preescolar de edad aparente similar a la cronológica, buen estado de hidratación, cardiopulmonar sin

compromiso, buena entrada y salida de aire en ambos hemitórax, no se auscultaron estertores, sibilancias ni estridor, se palparon vibraciones vocales, adecuada transmisión de la voz, abdomen blando, depresible, no doloroso a la palpación superficial, media y profunda, no se palpó hepato o esplenomegalia, peristalsis normoaudible, con presencia de botón de MIC-Key funcional, extremidades íntegras con pulsos de buena intensidad.

Estudios de laboratorio:

Hemoglobina	Hto	Leucocitos	Neutrófilos	Bandas	Linfocitos	Monocitos	Plaquetas
13.4 g/dL	42.6%	2,400 10^3/µL	65 %	5 %	24 %	6%	124,000 mcL
BUN	**Glu**	**Na**	**K**	**Cl**	**Creatinina**	**Ácido Úrico**	**Colesterol**
21.7 mg/dL	85 mg/dL	128 mmol/L	4.8 mmol/L	96 mmol/L	0.92 mg/dL	8.8 mg/dL	97 mg/dL
BT	**BD**	**BI**	**PT**	**ALB**	**DHL**	**ALT**	**AST**
2.34 mg/dL	1.8 mg/dL	0.54 mg/dL	8.4 g/dL	3.4 mg/dL	1508 U/L	568 U/L	1,484 U/L
			VSG				
			5 mm				

Plan de tratamiento: Ayuno, soluciones parenterales 1,200/mixta/30, solución mixta 212 ml IV, KCL IV 3 ml y antibioticoterapia con cefuroxima 50 mg/Kg/do previo al abordaje quirúrgico. **ABORDAJE QUIRÚRGICO:** Se colocó catéter subclavio izquierdo con técnica de Seldinger modificada, se puncionó subclavia izquierda obteniendo retorno y se colocó catéter fijándose en 10 cm. Disección de tráquea encontrando fístula hacia esófago a unos 2 anillos traqueales de la carina, se disecó por completo cara posterior y laterales a la fístula, se encontró comunicación de 5 mm de diámetro. Se resecaron 4 anillos traqueales a la altura de la misma y se procedió a cerrar defecto en cara anterior del esófago con puntos de PDS 5-0 separados, finalmente se colocó flap sobre sutura. Posteriormente se realizó traqueoplastia término-terminal con puntos de surgete continuo en cara posterior de la tráquea y puntos simples en la cara anterior con PDS 4-0, se corroboró permeabilidad y ausencia de fugas de la misma. Se colocó parche de Goretex sobre anastomosis entre vena innominada y esófago. Finalmente se continuó con cierre de pericardio con surgete continuo de PDS 4-0 de forma parcial, se cerró pleura derecha y se colocó sonda mediastinal así como catéter auricular.

16.05.24 ABORDAJE QUIRÚRGICO 15:50 HORAS: Se procedió a canular aorto-atrial (atrio derecho), se inició circulación extracorpórea, durante la misma se identificó hipoxemia persistente de hasta 85% en oximetría, posterior a una minuciosa exploración del sistema se optó por desconectar el ingreso del agente anestésico inhalado con lo que mejoró de inmediato la oxigenación. Posterior a la resección de la fístula traqueoesofágica y la anastomosis término-terminal se procedió a cese de circulación extracorpórea. Se reparó orificio incidental de pleura derecha y se colocó sonda mediastino-pleural. **MEDICINA INTENSIVA 17:35 HORAS:** Paciente permaneció bajo sedoanalgesia con el objetivo de ferulizar sitio de plastia.

18.05.23 INFECTOLOGÍA 01:15 HORAS: Signos vitales dentro de percentiles para la edad. A la exploración física sin foco infeccioso evidente. Se recabaron estudios de laboratorio donde se evidenció únicamente neutrofilia. Se revisaron estudios de gabinete con radiografía de tórax con datos de sobrecarga en ambos hemitórax. En sus horas postquirúrgicas cursó con evolución adecuada ya que fue posible el retiro del soporte aminérgico y progresión del ventilador mecánico, no se documentó foco infeccioso evidente a la exploración física. **GASTROENTEROLOGÍA 18:25 HORAS:** Valorado por primera vez, de acuerdo a la valoración antropométrica; presentó diagnóstico nutricional eutrófico, evidenciado por IMC 16.6, p57 0.18, además de reservas corporales adecuadas para la edad.

20.05.23 INFECTOLOGÍA 22:01 HORAS: Se encontraba en su día 4 de OP resección de fístula traqueoesofágica secundaria a ingestión de pila de botón. Hemodinámicamente estable, requirió oxígeno suplementario en puntas nasales, sin signos de dificultad respiratoria, afebril, en ayuno. A la exploración física dentro de lo positivo se evidenció eritema, rubor, secreción purulenta a través de herida quirúrgica en moderada cantidad, sin aumento de volumen en herida. Biometría hemática que mostraba leucocitosis en aumento con respecto a biometría previa, neutrófilos inmaduros, serie roja y recuento plaquetario normal, EGO no patológico y radiografía de tórax sin áreas de consolidación. Se integró diagnóstico de infección de sitio quirúrgico superficial, ameritando cobertura.

21.05.23 CIRUGÍA GENERAL 12:46 HORAS: Presentó arritmias posteriores a retiro de catéter auricular. Se descubrió herida quirúrgica la cual se observó eritematosa, con salida de material purulento por lo que se inició cobertura antibiótica para infección de herida quirúrgica. **TERAPIA INTENSIVA 22:48 HORAS:** Presentó

evento de taquiarritmia, la cual respondió al manejo después de 2 horas con adenosina a 0.1 mg/Kg/do y posteriormente 0.2 mcg/Kg/do con respuesta parcial, se administró bolo de amiodarona y se inició infusión a 10 mcg/Kg/min y posterior inicio de dexmedetomidina con dosis máxima de 0.7 mcg/Kg/min con lo cual disminuyó la frecuencia cardíaca de 190 a 170, con morfología sugerente de taquicardia atrial, sin alteraciones neurológicas.

23.05.23 ABORDAJE QUIRÚRGICO 14:54 HORAS: Tráquea íntegra, puntos de sutura bien afrontados sin datos de estenosis ni fuga, se observaron ambos bronquios sin alteraciones y se realizó intubación con TET 4.5. Se introdujo endoscopio pediátrico observando zona de estenosis, sin éxito de acceso, por lo que se cambió a endoscopio neonatal y se pasó zona de estenosis observando perforación en esófago, se reintrodujo endoscopio por gastrostomía hasta esófago y se pasó pinza endoscópica recuperando por boca, se colocó sonda con esponja de EndoVac y con ayuda del hilo se colocó y se corroboró localización. En un segundo tiempo, se procedió a retirar puntos de sutura en tórax encontrando tejido friable, sin cicatrización y con inestabilidad del esternón, se retiraron puntos del esternón y se colocó separador de Finochietto encontrando abundante pus, se tomó cultivo y se realizó aseo con abundante solución fisiológica y con yodopovidona, se aspiró contenido y se corroboró ausencia de fugas.

25.05.23 NEUROLOGÍA 02:10 HORAS: Se interconsultó por presencia de probable crisis epilépticas. Refirió servicio tratante que inició con sangrado rutilante por sonda mediastinal, con descensos bruscos de la frecuencia cardíaca posterior a esto, evento caracterizado por movimientos clónicos generalizado, acompañado de arreactividad pupilar de 15 segundos de duración, administrando midazolam con lo que cesó dicho episodio, ante condiciones inestables del paciente con requerimiento de apoyo aminérgico y aun sin abordaje realizado se decidió inicio de levetiracetam a 35 mg/Kg/día y completar abordaje con neuroimagen y electroencefalograma.

29.05.23 CIRUGÍA DE TÓRAX Y ENDOSCOPIA: Se introdujo endoscopio pediátrico de 9.2 mm, observándose introito oral permeable, esófago de mucosa rosa pálido, granuloma en tercio medio y debajo de este se evidenció fístula esofágica cubierta por EndoVAC, se retiró el mismo y se observó fístula amplia con reducción del tamaño respecto a endoscopia previa. Se fijó sonda de VAC a piel con punto de seda y se cubrió con parche, se dejó succión a 125 mmHg sin evidencia de fuga. Se dió por terminado el procedimiento sin complicaciones ni eventualidades.

31.05.23 CIRUGÍA PEDIÁTRICA 02:35 HORAS: Paciente crítico quien presentó choque hipovolémico secundario a sangrado abundante, continuó con reanimación de hemocomponentes. Se solicitó continuar con reanimación con el fin de lograr estabilización hemodinámica. Se planteó valorar opciones quirúrgicas.

MEDICINA INTENSIVA 14:52 HORAS: Ingresó por tercer episodio de sangrado súbito aparentemente de esófago, continuó con ventilación mecánica invasiva, se vigilaron datos de TRALI, por transfusión masiva así como lesión renal aguda por choque hemorrágico.

05.06.23 CIRUGÍA PEDIÁTRICA 17:09 HORAS: De forma espontánea presentó sangrado abundante por cánula orotraqueal, presentó inestabilidad hemodinámica (taquicardia e hipotensión), requirió volumen a expensas de 2 cargas con solución Hartmann, se inició manejo aminérgico con adrenalina a dosis máxima de 0.1 mcg/Kg/min y norepinefrina a 0.5 mcg/Kg/min durante una hora aproximadamente, presentando mejoría parcial de signos vitales y disminución de las aminas hasta suspenderlas, a nivel ventilatorio con aumento de parámetros respiratorios, aspiración de coágulos y sangre fresca de cánula de aproximadamente 50-100 ml. Radiografía sin evidencia de lesiones intraparenquimatosas. Sin descenso de hemoglobina. Se administró concentrado eritrocitario a 15 ml/Kg/do. Se realizó endoscopia donde se evidenciaron restos hemáticos no abundantes en sitio donde estaba EndoVAC, se visualizó perforación previa. Se realizó laringoscopia presentando lesión en mucosa traqueal en sitio de tubo endotraqueal y carina (aparentemente sitio donde chocaba cánula de aspiración), sin datos de sangrado activo, se recolocó tubo traqueal fijo en 15 y se sugirió aspiraciones gentiles y no pasar más de 20 cm la sonda de aspiración.

06.06.23 TERAPIA INTENSIVA 15:45 HORAS: Presentó de manera súbita sangrado abundante a través de cánula orotraqueal, presentando bradicardia hasta 69 lpm e hipotensión arterial hasta 49/15 mmHg, motivo por el cual se inició infusión de adrenalina 0.4 mcg/Kg/min, norepinefrina 0.5 mcg/Kg/min y se administró carga de solución Hartmann 400 ml. Se solicitó concentrado eritrocitario 15 ml/Kg. Presentó dificultad a la ventilación por cánula con abundante sangrado, requirió presiones de ventilación mecánica de Pinsp 26, PEEP 10, FiO_2 100%, FR 22. Gasometría arterial con pH 7.53, pCO_2 14.9, pO_2 348.3, DB -8.2, K 6.9, Lactato 8.83.

Hb	Hto	Leu	Neu	Ban	Linf	Mon	Eos/Bas	Plaq	CPK
13.2 g/dL	40.1%	1,300 10^3/µL	62 %	0 %	32 %	2.8 %	0.3 /2.6%	107,000 mcL	237 U/L
BUN	**Glu**	**Cr**	**Ác. Úrico**	**Na**	**K**	**Cl**	**Ca**	**Fósforo**	**Amonio**
23.07 mg/dL	270 mg/dL	1.99 mg/dL	7.7 mg/dL	136 mmol/L	4.4 mmol/L	101 mmol/L	7.7 mg/dL	6.1 mg/dL	62 umol/L
BT	**BD**	**BI**	**PT**	**Albúmina**	**DHL**	**ALT**	**AST**	**CO_2**	**FA**
3.85 mg/dL	3.39 mg/dL	0.46 mg/dL	5.6 g/dL	2 mg/dL	1,577 U/L	700 U/L	2,124 U/L	11.1 mmol/L	240 U/L
TP	**TTP**	**INR**	**Dímero D**	**Antitrombina**	**Colesterol**	**Triglicéridos**	**Fibrinógeno**	**PCR**	**PCT**
17.3 seg.	74.6 seg.	1.48	3,420 ng/ml	12%	49 mg/dL	109 mg/dL	186 mg/dL	1.26 mg/dL	43.51 ng/mL

CIRUGÍA DE TÓRAX Y ENDOSCOPÍA 20:22 HORAS: Presentó sangrado en cavidad oral y sangrado por tubo endotraqueal cuantificado aproximadamente de 250 ml, asociado a desaturación, bradicardia, hipotensión y palidez generalizada. Se evidenció fuga aérea en la ventilación por lo que se recambió tubo endotraqueal, durante la laringoscopia con restos hemáticos en orofaringe pero sin evidencia de sangrado en vía aérea, gasometría de control con persistencia de acidosis metabólica. Presentó nuevo evento de sangrado súbito por vía aérea, con caída progresiva de la tensión arterial y bradicardia a pesar de soporte aminérgico y transfusional, rápida progresión a paro cardiorrespiratorio, se asistió por Terapia Intensiva. **TERAPIA INTENSIVA 21:38 HORAS:** Hemodinámico: Se recibió sin apoyo aminérgico, con frecuencia cardíaca con tendencia a taquicardia, con cifras entre 111-135 lpm, manteniendo gasto urinario 2.2.

07.06.23 TERAPIA INTENSIVA 18:50 HORAS: Presentó bradicardia, hipotensión arterial que progresó a asistolia, se iniciaron maniobras de reanimación cardiopulmonar durante 28 minutos, se administraron 14 ciclos de reanimación cardiopulmonar, 9 dosis de adrenalina a 0.1 ml/Kg, 2 dosis de gluconato de calcio (1 gr). Ventilatorio: Presentó dificultad a la ventilación por cánula con abundante sangrado, requiriendo presiones de ventilación mecánica de Pinsp 26, PEEP 10, FiO_2 100%, FR 22. Control radiográfico con infiltrado alveolar posterior a eventos de sangrado. Se evidenció fuga del 98% en el ventilador, dificultando la ventilación, por lo que se decidió cambio de cánula orotraqueal, realizándose al primer intento con cánula 4.5 con globo fijo a 15 cm con control radiográfico con cánula orotraqueal en adecuada posición. Hemato-infectológico: Presentó 4 eventos agudos de sangrado a través de cánula orotraqueal ocasionando cuadros de choque hipovolémico hemorrágico que ameritó inicio de protocolo de transfusión. Posterior al cuarto evento de sangrado se cuantificó sangrado aproximado de 200-300 ml (16-24 ml/Kg en menos de una hora) catalogándolo como choque hemorrágico, ameritó transfusión de concentrado eritrocitario 15 ml/Kg, sin alteraciones en tiempos de coagulación que corregir, por lo que se sospechó era de sitio quirúrgico. Neurológico: Se mantuvo con sedoanalgesia a base de morfina 50 mcg/Kg/h, midazolam 100 mcg/Kg/h y dexmedetomidina 0.5 mcg/Kg/h, sin movimientos ni posturas anormales, pupilas isométricas y reactivas a la luz. Presentó paro cardiorrespiratorio con trazo en monitor de asistolia, se iniciaron maniobras de reanimación cardiopulmonar durante 28 minutos. Se mantuvo sin retorno de circulación espontánea. **Hora de defunción: 19:18 horas.**

09.05.23

16.05.23

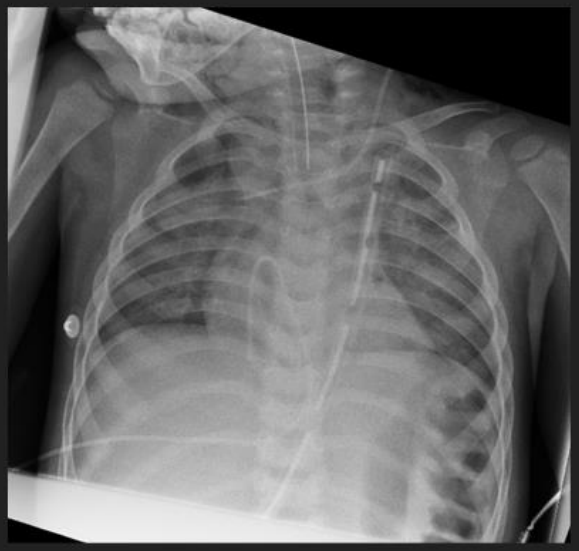

18.05.23

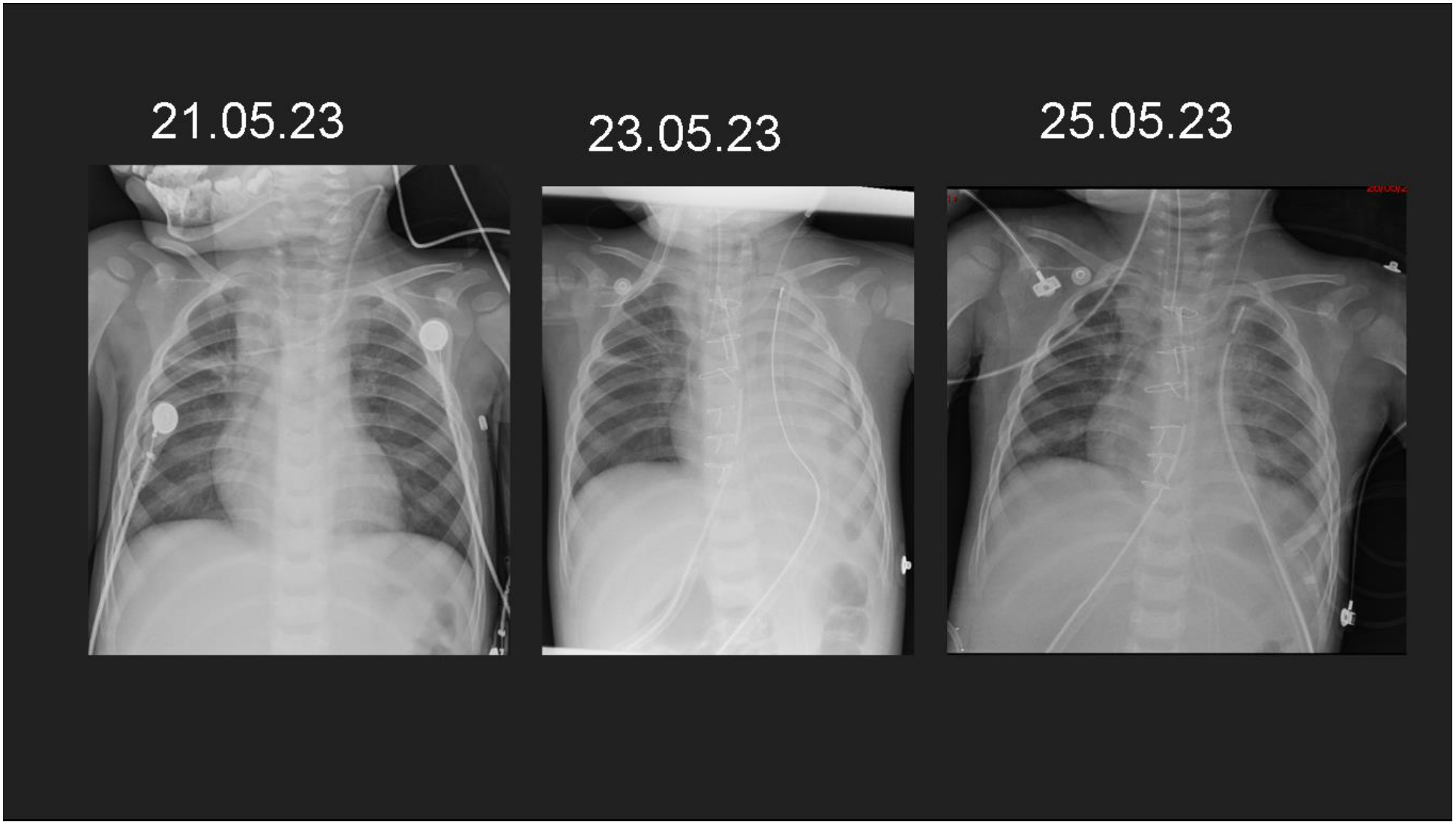
21.05.23
23.05.23
25.05.23

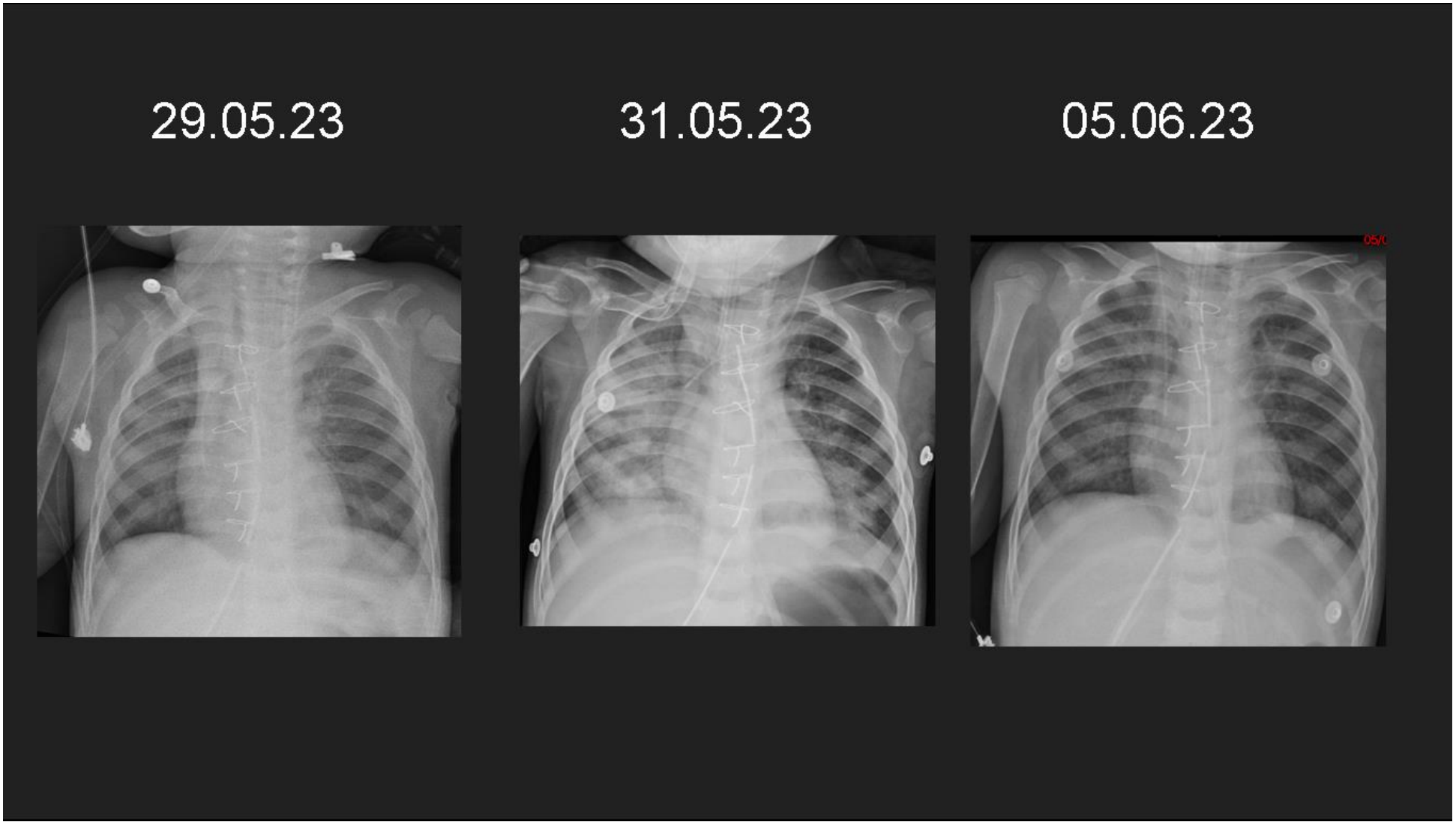
29.05.23
31.05.23
05.06.23

06.06.23
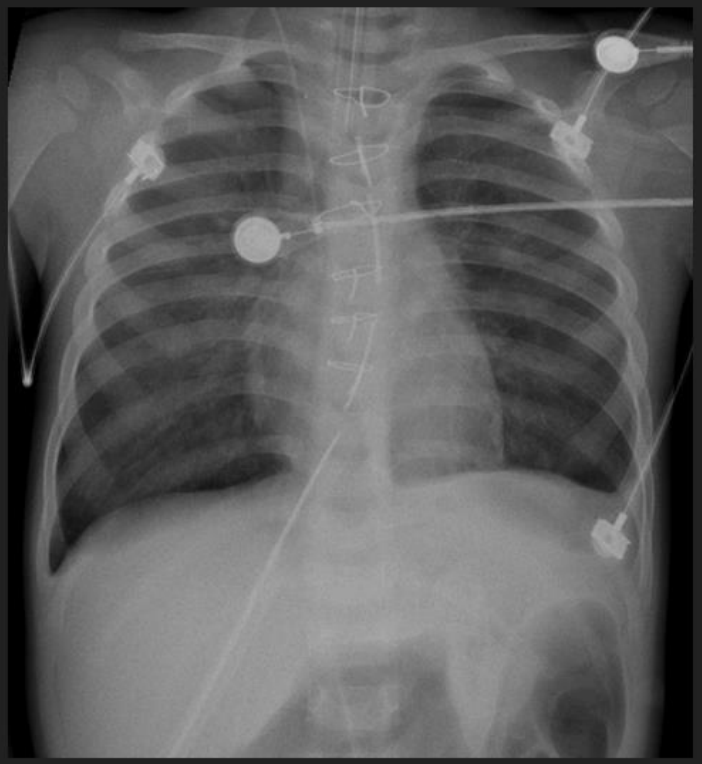
07.06.23